

Prof. Dr. Daróczy Judit

Esetismertetések

1. eset

Anamnézis: 34 éves nő az orcákon jelentkező viszkető bőrgyulladás kezelésére kapott lokális kortikoszteroid krémet (hydrocortison). Kezdetben javult a gyulladás és a viszketés, azonban 7 nap után fokozódott a viszketés. Ismételten felkereste orvosát, aki erősebb hatású (fluocinolon) kortikoszteroid kenőcsöt javasolt. A gyulladás tovább fokozódott, gennyes bennékű hólyagcsák és hámlás állandósult. Kínzó viszketés kísérte a tüneteket.

Klinikai kép: Mindkét orcán, állon, homlokon, orron erythemás plakkok, papulo-pusztulák és hámlás látható. Teleangiectasiák is megfigyelhetők (1. kép).

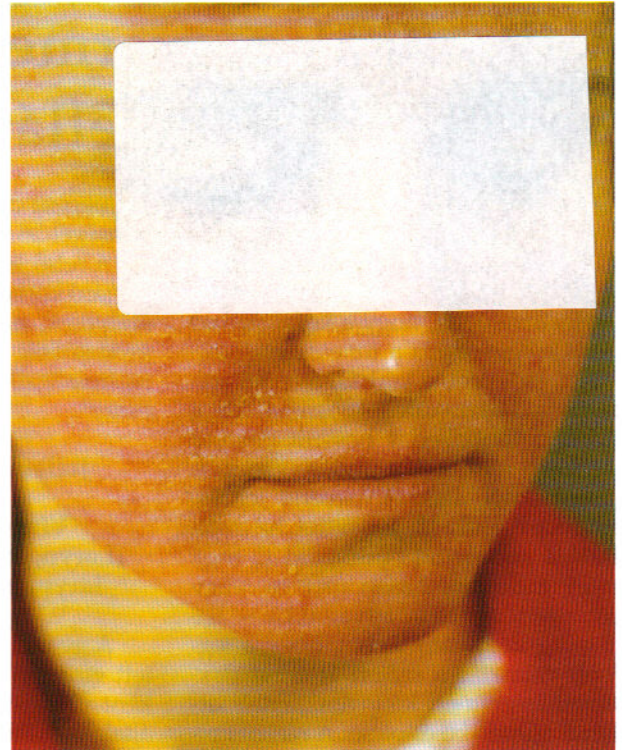
Vizsgálatok: Gombavizsgálat: tenyésztés negatív

Bakteriológiai vizsgálat (pusztula): *Staphylococcus aureus*
Epicutan allergiás próba: vegyi és terápiás allergének (Magyarországi standard sor) negatív

Helyi kezelés: 1% karbamid tartalmú Cremor aquosus FoNo

Kérdések: 1. Diagnózis? 2. Kiváltó ok? 3. Javasolt-e 2 hét-nél hosszabb lokális kortikoszteroid kezelés? 4. Terápiás javaslat? 5. Milyen óvintézkedés szükséges doxycyclin kezeléskor? 6. Milyen gyógyszerérzékenységet kell kizárni?

1. kép:



Az orcán, homlokon, orron, állon erythema, hámlás, papulák, pusztulák vannak

2. eset

Anamnézis: 35 éves férfi 10 éve áll szisztémás kortikoszteroid kezelés alatt. Polyarthrititis valamint allergiás rhinitis és bronchitis miatt kap szteroid kezelést. A napi dózisok 50-120 mg/nap prednisolonnak feleltek meg. A fenntartó dózis 30 mg/nap methylprednisolon. 4 éve kezdődtek bőrtünetei a has, a gluteus és az axilla területén. Az utóbbi évben szaporodtak a tünetek.

Klinikai kép: Az axilla és a törzs bőréen 1-4 cm nagyságú halvány- és élénkvörös színű elvékonyodott, finom ráncokat mutató bőrrel fedett kissé besüppedt területek láthatók (2. kép). A területek tapintásakor a felszín kissé besüpped, a tapintó ujjat befogadja, olyan mintha sérvkapuba süppedne az ujj. Ennek az a magyarázata, hogy a hám alatt lévő rugalmas rosthálózat károsodott, a besüppedt területeken hiányzik.

Vizsgálatok: A lehetséges kortikoszteroid ártalmak kizárására, kivizsgálás.

Kérdések: 1. Diagnózis? 2. Milyen más kortikoszteroid ártalmak ismertek? 3. Nyom nélkül gyógyulnak-e a tünetek?

Az Esetismertetések rovatban feltett kérdésekre adott helyes válaszok a 340. oldalon található

Az Altana pályázat nyertesei

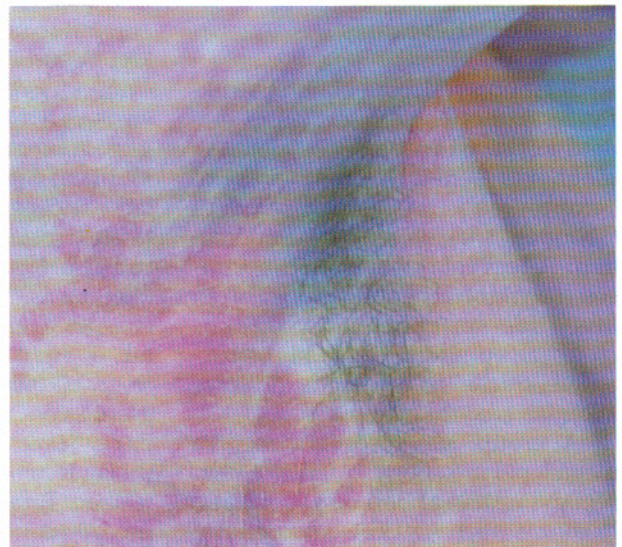
A szakmai zsűri döntése alapján az Altana Pharma által meghirdetett „A Controloc 20 mg szerepe a reflux betegség tüneti és fenntartó kezelésében, különös tekintettel a

H₂ antagonistákhoz viszonyított hatékonysági és hosszú távú költséghatékonysági vonzatokra” című pályázat nyertesei 1. helyezett Dr. Móricz Zoltán dunaföldvári, 2. helyezett Dr. Simon Judit és 3. helyezett Dr. Vedres Klára budapesti

családorvosok. Dr. Móricz Zoltán nyerevénye a Hippocrates Negyedik Családorvosi Konferencián való részvétel, Dr. Simon Judit 120.000, Dr. Vedres Klára 80.000 Ft-os pénzjutalomban részesült.

Gratulálunk!

2. kép:



A bal axillaris hajlatban és a törzsön élénkvörös atrophias bőrterületek láthatók